© Borgis Nowa Stomatol 2022;27(3):94-100 DOI: https://doi.org/10.25121/NS.2022.27.3.94

**To cite this article:**
Słowik Łukasz, Nowak Aleksy, Okła Maciej, Ślebioda Zuzanna, Osmola Krzysztof, Totoń Ewa: Opieka stomatologiczna nad pacjentem z grupy ryzyka martwicy kości szczęk w gabinecie stomatologicznym. Dental care for a patient at risk of osteonecrosis of the jaws in a dental practice. Nowa Stomatol 2022;27(3):94-100. DOI: 10.25121/NS.2022.27.3.94
**To link to this article:**
https://doi.org/10.25121/NS.2022.27.3.94

*Łukasz Słowik[1], Aleksy Nowak[1], Maciej Okła[1], Zuzanna Ślebioda[2], Krzysztof Osmola[1], Ewa Totoń[3]

# Opieka stomatologiczna nad pacjentem z grupy ryzyka martwicy kości szczęk w gabinecie stomatologicznym

Dental care for a patient at risk of osteonecrosis of the jaws in a dental practice

[1]Katedra i Klinika Chirurgii Szczękowo-Twarzowej, Uniwersytet Medyczny im. K. Marcinkowskiego w Poznaniu
Kierownik Kliniki dr hab. Krzysztof Osmola
[2]Katedra i Klinika Chirurgii Stomatologicznej i Periodontologii, Uniwersytet Medyczny im. K. Marcinkowskiego w Poznaniu
Kierownik Kliniki Prof. dr hab. Marzena Wyganowska-Świątkowska
[3]Katedra i Zakład Chemii Klinicznej i Diagnostyki Molekularnej, Uniwersytet Medyczny im. K. Marcinkowskiego w Poznaniu
Kierownik Katedry prof. dr hab. Błażej Rubiś

**Słowa kluczowe**

zapalenie kości, martwica kości, radioterapia, leki antyresorpcyjne, opieka stomatologiczna

**Streszczenie**

U pacjentów stomatologicznych zapaleniem kości nazywamy niejednorodną grupę chorób, których skutkiem jest postępujące niszczenie struktury kostnej szczęki i żuchwy w wyniku toczącego się procesu zapalnego. W efekcie nieleczonego procesu zapalnego dochodzi do martwicy tkanki kostnej. Wśród zmian zapalnych kości szczękowych największą grupę stanowią poradiacyjne zapalenia i zmiany polekowe w wyniku długotrwałego leczenia onkologicznego. Zapalenia kości poradiacyjne w populacji dzieci i młodzieży dotyczą głównie kości długich. Wśród młodszych pacjentów przyjmujących leki antyresorpcyjne nie opisano przypadków martwicy kości.
Utrwalona wiedza obejmująca znajomość czynników zwiększających ryzyko zapalenia kości obszaru szczękowego oraz prawidłowo prowadzona przez lekarzy stomatologów profilaktyka przyczyniają się do eliminowania tego trudnego w leczeniu powikłania. Celem niniejszej pracy jest przedstawienie charakterystyki schorzenia, jej etiologii, czynników ryzyka i schematu postępowania okołozabiegowego według wytycznych Grupy Roboczej Polskiego Towarzystwa Stomatologicznego oraz Narodowego Programu Ochrony Antybiotyków.

**Keywords**

osteomyelitis, bone necrosis, radiotherapy, anti-resorptive drugs, dental care

**Summary**

In dental patients, osteomyelitis is a heterogeneous group of diseases that result in non-healing, progressive destruction of the jaw and mandible as a result of the ongoing inflammatory process. As a result of the untreated inflammatory process, bone tissue necrosis occurs. Among the inflammatory lesions of the jaws, the largest group are radiation- and

drug-induced lesions as a result of long-term oncological treatment. In the pediatric population, osteitis after radiotherapy mainly affects long bones. There have been no reports of drug induced osteonecrosis in younger patients.
Knowledge, including the factors increasing the risk of osteomyelitis in the maxillary area and prophylaxis, carried out correctly by dentists, contribute to the elimination of this difficult-to-treat complication. This study aims to present the characteristics of the disease, its etiology, and risk factors. This study shows the perioperative procedure according to the guidelines of the Working Group of the Polish Dental Society and the National Program for the Protection of Antibiotics.

## Wstęp

Kość jest aktywną metabolicznie tkanką charakteryzującą się ciągłą przebudową, opartą na dwóch przeciwstawnych procesach: resorpcji i tworzeniu. Obrót kostny zapewnia zachowanie integralnej struktury kości, wymianę jej składników z płynami ustrojowymi oraz naprawę mikrouszkodzeń (1). Dzięki temu tkanka kostna cechuje się znacznym potencjałem gojenia. Każda ekstrakcja zęba, przeprowadzona nawet atraumatycznie, uruchamia procesy gojenia kości. Gojenie wyrostka zębodołowego w odróżnieniu od gojenia kości długich następuje z pominięciem gojenia śródchrzęstnego i zachodzi w środowisku obfitym w mikroorganizmy (2). Procesy infekcyjne występujące po ekstrakcji zębów są jedną z przyczyn zaburzeń gojenia mogących skutkować zapaleniem kości obszaru szczękowego.

Zapalenie kości (*osteomyelitis*) w obrębie jamy ustnej jest procesem chorobowym dotyczącym wszystkich części składowych kości. Objawami przewlekłego zapalenia kości szczękowych są: dotkliwy ból kostny, obrzęk tkanek miękkich, osłabienie i łagodna gorączka (3). Konsekwencją nieleczonego procesu zapalnego jest martwica tkanki kostnej (*osteonecrosis*) oraz wytworzenie wysięku ropnego, który rozprzestrzeniając się naczyniami, prowadzi do poważnych zaburzeń i deformacji w obrębie kości. Wśród najczęstszych przyczyn zapalenia kości szczęki i żuchwy wymienia się: infekcje zębopochodne, poradiacyjne zapalenia oraz zmiany polekowe w terapii leczenia onkologicznego (4). Zapalenia kości bez uchwytnej przyczyny opisywane są rzadko.

Radio- i chemioterapia wywierają ogromny, ujemny wpływ na procesy gojenia kości. Radioterapia zmniejsza liczbę komórek osteogennych, zmienia aktywność cytokin, opóźnia i upośledza przebudowę kości (5). Z kolei niektóre leki stosowane w chemioterapii modelują metabolizm układu kostnego, uniemożliwiając proces resorpcji kości, który jest niezbędnym elementem jej gojenia i przebudowy. Próby poznania mechanizmu prowadzącego do zapalenia kości szczękowych skutkowały powstawaniem teorii tłumaczących zaburzenia gojenia. Teoria niedokrwienno-infekcyjna Marxa, historycznie pierwsza, powstanie choroby przypisywała zmniejszeniu ukrwienia, obniżeniu penetracji komórkowej i ograniczeniu proliferacji naczyniowej (6). Nowsza, przedstawiona w 2004 roku, teoria poradiacyjna włókniejąco-zanikowa Delaniana i Lefaix przypisuje powstanie martwicy żuchwy (ang. *ostenecrosis of the jaw* – ONJ) procesowi zapalnemu, wolnym rodnikom, dysfunkcji śródbłonka, zakrzepicy mikronaczyniowej i zwłóknieniu tkanek (7). Do polekowych teorii uzasadniających zaburzenia gojenia kości szczękowych należy zaliczyć teorię zewnątrz-wewnętrzną i wewnątrz-zewnętrzną (8). Obie opierają się na utracie homeostazy w obrębie tkanki kostnej wywołanej długim stosowaniem leków w terapii onkologicznej.

## Martwica kości w układzie stomatognatycznym

Martwica kości szczęki i żuchwy, zwana również osteonekrozą szczęki i żuchwy, jest schorzeniem bardzo rzadkim, ale związanym z licznymi dolegliwościami podmiotowymi i przedmiotowymi. Do objawów prodromalnych należą nieznacznie nasilony ból i obrzęk. Wraz z rozwojem choroby dochodzi do pogłębienia objawów bólowych, zaburzeniu ulega gojenie zębodołów po ekstrakcji zębów. Nasileniu ulega stan zapalny okolicznych tkanek, czemu towarzyszy uczucie pieczenia lub mrowienia. W konsekwencji dochodzi do odsłonięcia kości i powstawania przetok skórnych i dziąsłowych. W stanach zaawansowanych może dojść do rozchwiania zębów oraz patologicznych złamań kości. Często w badaniu radiologicznym widoczne są martwiaki, natomiast w badaniu mikrobiologicznym stwierdzamy najczęściej obecność bakterii, m.in.: *Staphylococcus epidermidis*, *Morganella morganii*, *Prevotella intermedia* i *Escherichia coli* (9). Patologiczne zmiany tego typu mają często przewlekły charakter, co powoduje, że schorzenie to jest wysoce nieestetyczne, uciążliwe i znacząco negatywnie wpływa na komfort życia psychicznego pacjenta.

Do najczęstszych czynników predysponujących do powstania zmian zapalnych w obrębie jamy ustnej prowadzących do osteonekrozy kości szczęki i żuchwy zalicza się zabiegi na wyrostku zębodołowym, zakażenia bakteryjne, naświetlania okolicy głowy i szyi w terapii przeciwnowotworowej oraz powikłania terapii antyresorpcyjnej i antyangiogennej w leczeniu onkologicznym (10) (ryc. 1).

## Martwica kości szczęk związana z radioterapią

Popromieniozależna martwica kości szczęk (RTRONJ) występuje u około 9% pacjentów poddanych radioterapii w zakresie głowy i szyi (11). Czynniki ryzyka martwicy popromiennej mają charakter ogólnoustrojowy i miejscowy. Do głównych czynników ogólnoustrojowych zaliczamy: niedożywienie, niedobory odporności i zażywane używki (alkohol, palenie tytoniu). Wśród czynników miejscowych nadrzędną rolę odgrywa wielkość i umiejscowienie guza

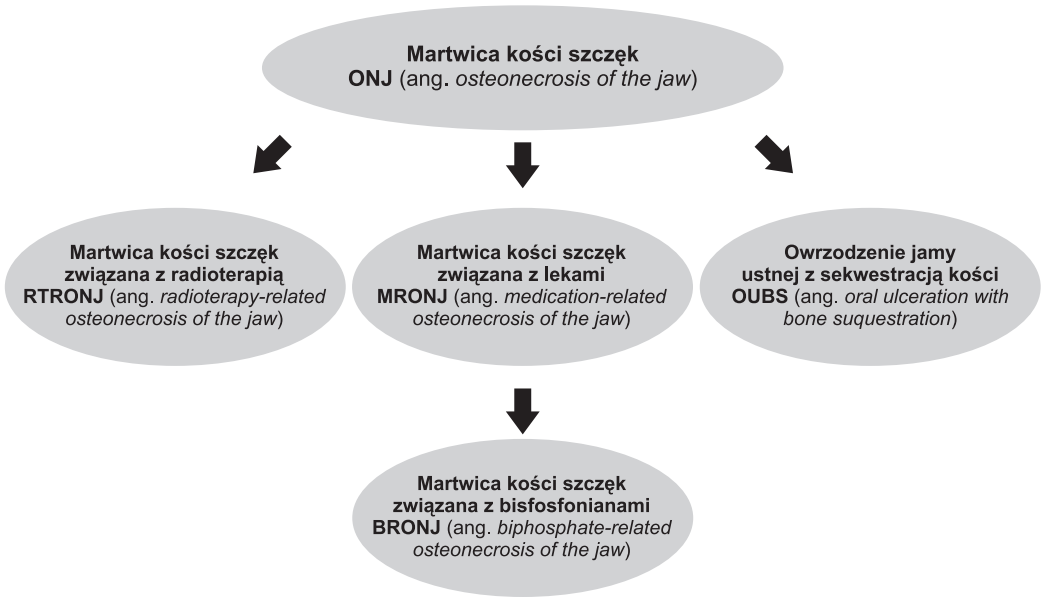


**Ryc. 1.** Klasyfikacja martwicy kości szczęk w oparciu o powikłania terapii onkologicznej (rycina własna wykonana na podstawie dostępnego piśmiennictwa)

nowotworowego poddanego radioterapii. Dowiedziono, że wystąpienie promieniozależnej martwicy kości szczęk bezpośrednio koreluje z zastosowaną dawką promieniowania (powyżej 7000 cGy) oraz wiekiem chorego (powyżej 55. roku życia) (11).

Ponadto do istotnych czynników ryzyka martwicy popromiennej, z punktu widzenia stomatologa praktyka, należą również zabiegi z dziedziny chirurgii zębowo-wyrostkowej stosowane w trakcie radioterapii. W zagranicznych publikacjach istnieje rozbieżność odnośnie do czasu wykonywania ekstrakcji po radioterapii. Część autorów zaleca, aby w trakcie radioterapii, jak również do 12 miesięcy po jej zakończeniu, nie przeprowadzać ekstrakcji zębów ze względu na to, że zębodół po usunięciu zęba może stanowić wrota infekcji, która następnie przeniesie się na kość (12). W przeglądzie systematycznym dokonanym przez Beaumont i wsp. nie zauważono statystycznej różnicy ryzyka RTRONJ między grupą pacjentów, u których wykonano ekstrakcję przed radioterapią i po niej (13). Część autorów zwraca uwagę na bimodalny wzorzec zagrożenia martwicy kości i wskazuje dwa szczyty ryzyka – do 12 miesięcy po RT i 24-60 miesięcy od RT (14). Publikacje zagraniczne wskazują na zwiększone ryzyko martwicy kości na tle poekstrakcyjnym po 2 latach od radioterapii w porównaniu z interwencją chirurgiczną do roku po niej (15). Przedstawione przypisy ukazują brak jednoznacznych wytycznych odnośnie do bezpiecznego czasu ekstrakcji zębów. Zagraniczni autorzy wskazują, że czynnikiem, na który ma wpływ lekarz dentysta, jest przeprowadzenie zabiegu atraumatycznie celem eliminacji ogniska zapalnego (16). Ostre zębopochodne stany zapalne w postaci ropni okołoszczękowych mogą skutkować pogorszeniem ogólnego stanu chorego i wymagać leczenia szpitalnego.

Równie ważnym, a często bagatelizowanym, czynnikiem ryzyka wystąpienia martwicy kości szczęk u pacjentów poddawanych radioterapii są źle dopasowane protezy. Stomatolog prowadzący pacjenta powinien zadbać o ich odpowiednią adaptację przed rozpoczęciem naświetlań. W przypadku konieczności wykonania nowych protez zaleca się ową czynność przeprowadzić dopiero po upływie przynajmniej 6 miesięcy od zakończenia radioterapii (17).

## Martwica kości szczęk związana z lekami

W literaturze lekozależna martwica kości szczęk (ang. *medication-related osteonecrosis of the jaw* – MRONJ) opisywana jest jako choroba będąca rzadkim powikłaniem stosowania leków antyresorpcyjnych lub antyangiogennych, przy braku wcześniejszej radioterapii oraz wykluczeniu lokalnego procesu nowotworowego (18). Do schorzeń, w których leki te znajdują zastosowanie, należą: osteoporoza pomenopauzalna, osteoporoza wieku podeszłego, choroba Pageta, szpiczak mnogi i inne nowotwory złośliwe z przerzutami do kości. Do leków mogących spowodować martwicę kości szczękowych zalicza się m.in.: leki z grupy bisfosfonianów, inhibitory kinazy tyrozynowej, inhibitory RANKL, inhibitory VEGF, inhibitory angiogenne (tab. 1) (18).

Martwica polekowa głównie występuje w żuchwie, co wiąże się prawdopodobnie z jej budową i unaczynieniem. Częstość występowania MRONJ koreluje z dużymi dawkami leków antyresorpcyjnych, ich podażą dożylną, długością trwania terapii i obecnością czynników ryzyka. Do najważniejszych czynników ryzyka zaliczamy: w terapii onkologicznej sumaryczne dawki kwasu zolendronowego, powyżej 144 mg; w terapii osteoporozy leczenie doustne bifosfonianami stosowane powyżej 5 lat. Wśród chorób

**Tab. 1.** Leki ryzyka MRONJ (18)

| Nazwa leku | Substancja czynna | Grupa leku | Zastosowanie |
|---|---|---|---|
| Ostemax, Ostenil, Alendran, Sedron | alendronian sodu | bisfosfoniany | osteoporoza, hiperkalcemia, onkologia |
| Boniva | kwas ibandronowy | | |
| Pamifos, Pamisol | pamidronian disodowy | | |
| Risendros | ryzedronian sodu | | |
| Osporil, Zerlinda, Zomikos | kwas zoledronowy | | |
| Skelid | tiludronian disodowy | | |
| Bonefos, Loron | klondronian disodowy | | |
| Didronel, Diphos, Ostedron | kwas etydronowy | | |
| Xgeva, Prolia | denosumab | inhibitor RANKL | |
| Imatinib | imatynib | inhibitor kinaz tyrozynowych | onkologia |
| Sutent | sunitynib | | |
| Nexavar | sorafenib | inhibitor VEGF | |
| Avastin | bewacyzumab | | |

towarzyszących najważniejszym obciążeniem wystąpienia MRONJ jest terapia szpiczaka mnogiego, raka piersi i prostaty (19). Największy wzrost ryzyka rozwoju MRONJ jest obserwowany u pacjentów onkologicznych leczonych dużymi dawkami bisfosfonianów przez okres dłuższy niż 2 lata. Częstość wystąpienia martwicy kości szczęk związanej z bisfosfonianami (BRONJ) zależna jest od drogi podania leku antyresorpcyjnego (20). Lek podawany drogą dożylną wywołuje martwicę częściej niż podawany doustnie. Współczynnik osteonekrozy kości żuchwy u chorych stosujących terapię drogą dożylną wynosi 0,2-6,7%, natomiast drogą doustną 0,004-0,2% (21).

## Martwica o nieznanej etiopatogenezie

Owrzodzenia jamy ustnej z sekwestrami kostnymi (ang. *oral ulceration with bone sequestration* – OUBS) są rzadkim przypadkiem martwicy. Wciąż nie ma dokładnej definicji. Według Khan OUBS to martwica żuchwy w okolicy kresy żuchwowo-gnykowej o różnym czasie trwania, przebiegająca z odsłonięciem martwej kości (22, 23). Jest to martwica niedająca się wytłumaczyć stosowaniem leków w terapii przeciwnowotworowej lub obecnością schorzenia o charakterze systemowym. Może powstać na podłożu afty lub przewlekłego urazu (24). Występuje głównie u osób młodych < 50. r.ż., częściej u mężczyzn niż kobiet (M:F stosunek 3:1) (24).

## Opieka stomatologiczna

W gabinecie ogólnostomatologicznym zapewniającym opiekę również pacjentom z grupy ryzyka martwicy kości szczęki i żuchwy należy zrobić wszystko, aby zminimalizować możliwość wystąpienia zapalenia kości szczękowych.

W praktyce stomatologicznej wyróżniamy procedury niechirurgiczne i chirurgiczne. Do tych pierwszych należy działanie polegające na nienaruszeniu struktur podtrzymujących ząb, do drugich zaś działanie opierające się na przerwaniu ich ciągłość. W celu uniknięcia wystąpienia procesu zapalnego, mimo braku konieczności stosowania okołozabiegowej profilaktyki antybiotykowej, w czasie wykonywania zabiegów niechirurgicznych wymaga się przestrzegania określonych zasad postępowania. Należy stosować płukanki antyseptyczne, środki znieczulające bez środków zwężających naczynia krwionośne, regularnie kontrolować obecność płytki nazębnej, unikać perforacji wierzchołka korzenia podczas leczenia endodontycznego oraz właściwie umiejscawiać koferdam, aby ograniczyć ryzyko urazów błony śluzowej (25). Z kolei zabiegi chirurgiczne, w tym ekstrakcje zębów, są decydującą przyczyną wystąpienia zapalenia kości szczękowych ze względu na wysokie ryzyko infekcji (26). Zabiegi chirurgiczne zwykle wymagają przeprowadzenia higienizacji jamy ustnej przynajmniej 3 tygodnie przed planowanym zabiegiem, używania płukanki antybakteryjnej po zabiegu i zaopatrzenia zębodołu płatem błony śluzowej.

W obu przypadkach postępowania stomatologicznego bardzo ważny przed przystąpieniem do leczenia jest prawidłowo przeprowadzony przez lekarza stomatologa wywiad z pacjentem. Lekarz prowadząc wywiad, jest zobowiązany zebrać informacje o chorobach współistniejących, metodach ich leczenia, czasie trwania terapii i zażywanych przez pacjenta lekach. Tylko wnikliwy wywiad może ukazać prawdziwy status zdrowotny pacjenta i skłonić stomatologa do wyboru prawidłowego modelu postępowania przed, w trakcie i po leczeniu, włączając w to zarówno właściwe postępowanie okołozabiegowe, jak i profilaktykę antybiotykową. Postawa lekarza stomatologa powinna być interdyscyplinarna, aby znacząco zwiększyć jakość życia pacjentów z grupy ryzyka.

### Rekomendacje Grupy Roboczej Polskiego Towarzystwa Stomatologicznego oraz Narodowego Programu Ochrony Antybiotyków w przypadku ryzyka martwicy kości szczękowych (ONJ)

Antybiotyki w stomatologii powinny być stosowane w celu zapobiegania zakażeniom miejsca operowanego lub

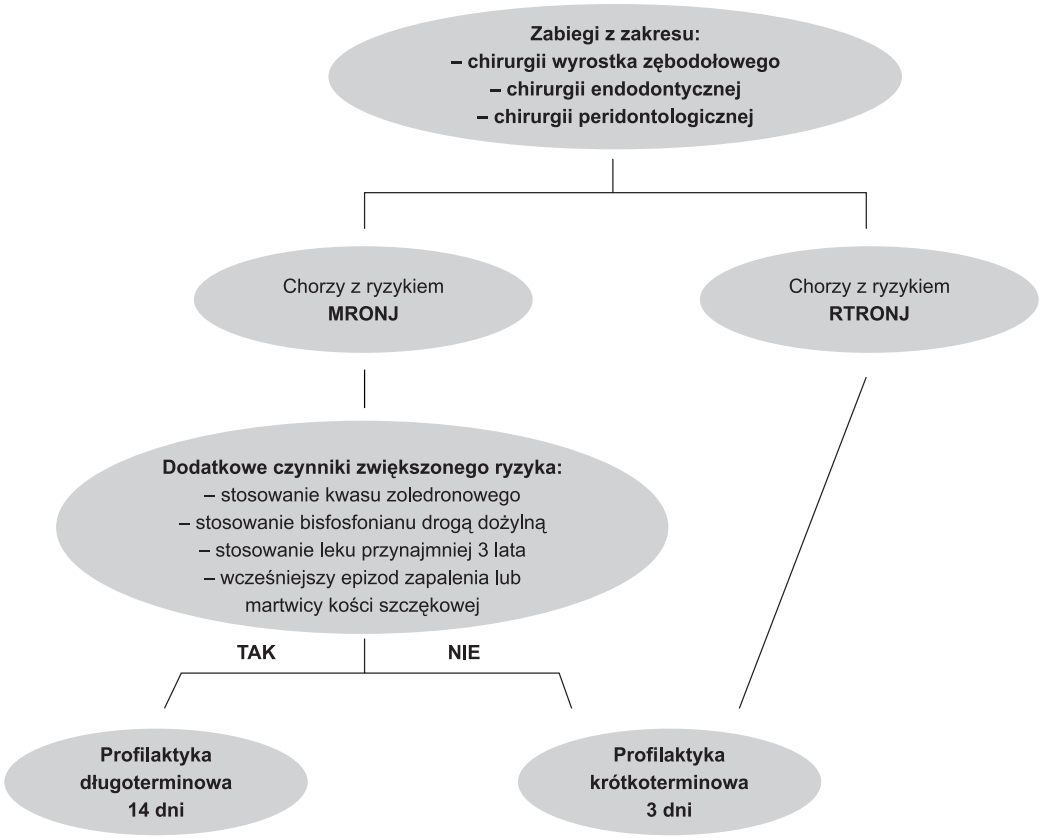


**Ryc. 2.** Profilaktyka antybiotykoterapii rekomendowana przez Polskie Towarzystwo Stomatologiczne oraz Narodowy Program Ochrony Antybiotyków u chorych z ryzykiem poradiacyjnej lub polekowej martwicy kości szczęki i żuchwy (27)

leczenia istniejącego już zakażenia, które ma swoje źródło w obrębie jamy ustnej. Używanie antybiotyków w profilaktyce procesów infekcyjnych występujących np. po ekstrakcji zębów powinno mieć miejsce tylko w wyjątkowych, uzasadnionych przypadkach (27). Zagraniczne rekomendacje profilaktyki okołozabiegowej MRONJ są niespójne i opierają się głównie na pochodnych penicyliny z/bez kwasu klawulonowego. Terapię rozpoczyna się 1-3 dni przed planowanym zabiegiem i kontynuuje do 7.-17. doby trwania kuracji (28). Grupa Robocza Polskiego Towarzystwa Stomatologicznego oraz Narodowego Programu Ochrony Antybiotyków przy zabiegach z zakresu chirurgii wyrostka zębodołowego, chirurgii endodontycznej i chirurgii periodontologicznej rekomenduje antybiotykową profilaktykę okołozabiegową w przypadku pacjentów po radioterapii lub pacjentów przyjmujących leki antyresorpcyjne lub antyangiogenne (27). U pacjentów z ryzykiem RTRONJ po przebytej radioterapii obszaru szczękowo-twarzowego zaleca się rutynowo krótkoterminowe (3 dni) stosowanie profilaktyki antybiotykowej. U pacjentów z ryzykiem MRONJ rekomenduje się zarówno krótko- (3 dni), jak i długoterminową (14 dni) profilaktykę antybiotykową. Czas stosowania antybiotykoterapii uzależniony jest od czynników ryzyka (ryc. 2).

W rekomendacjach profilaktyki antybiotykowej Grupy Roboczej Polskiego Towarzystwa Stomatologicznego oraz Narodowego Programu Ochrony Antybiotyków zastosowanie znajdują amoksycylina z kwasem klawulanowym lub w przypadku stwierdzonego uczulenia na antybiotyki penicylinowe – klindamycyna (tab. 2) (27). Na uwagę zasługuje również czas rozpoczęcia leczenia ustalony na dzień przed

**Tab. 2.** Szczegółowa rekomendacja dotycząca antybiotykowej profilaktyki zakażeń u pacjentów z grupy ryzyka martwicy kości szczęk (27)

| **Podstawowe zalecenie** | | | | |
|---|---|---|---|---|
| **Antybiotyk** | **Dawka leku dorośli** | **Dawka leku dzieci** | **Częstotliwość przyjęcia** | **Czas rozpoczęcia** |
| Amoksycylina z kwasem klawulanowym | 1000 mg | (45 mg + 6,4 mg)/kg | 12 h | od dnia poprzedzającego zabieg |
| **Zalecenia w przypadku uczulenia na antybiotyki penicylinowe** | | | | |
| **Antybiotyk** | **Dawka leku dorośli** | **Dawka leku dzieci** | **Częstotliwość przyjęcia** | **Czas rozpoczęcia** |
| Klindamycyna | 300 mg | 8-16 mg/kg | 8 h | od dnia poprzedzającego zabieg |

planowanym zabiegiem chirurgicznym. Rozpoczęcie antybiotykoterapii w przeddzień zabiegu umożliwia optymalne wysycenie tkanek w polu zabiegowym.

Dodatkowo istotne w postępowaniu okołozabiegowym podczas ekstrakcji zębów u pacjentów z grupy ryzyka martwicy kości szczęk jest właściwe przygotowanie pacjenta celem zminimalizowania ryzyka wystąpienia procesu zapalnego. Do najważniejszych czynników oprócz wspomnianej okołozabiegowej profilaktyki antybiotykowej należą: higienizacja jamy ustnej (2-3 tygodnie przed ekstrakcją), atraumatyczna ekstrakcja, zaopatrzenie zębodołu płatem błony śluzowej i używanie płukanki antybakteryjnej (0,2% chlorheksydyna 1 x dziennie) (25).

## Podsumowanie

Współczesne schematy leczenia onkologicznego przedłużają życie chorych. W leczeniu zaawansowanej choroby nowotworowej nierzadko dla pacjentów ważniejsza od długości przeżycia jest jakość ich życia (29). Radio- i chemioterapia wywołują szereg działań niepożądanych, w tym zapalenia kości obszaru szczękowego (30). Dlatego też opieka stomatologiczna nad pacjentami onkologicznymi stanowi niezbędne ogniwo terapii przeciwnowotworowej (31). Stan jamy ustnej wpływa na subiektywną ocenę jakości życia chorych leczonych onkologicznie. Rolą lekarza stomatologa jest tę jakość życia podtrzymywać i pielęgnować. Znajomość czynników zwiększających prawdopodobieństwo zapalenia kości szczękowych, a w konsekwencji osteonekrozy, oraz właściwe postępowanie okołozabiegowe znacząco eliminują to trudne i złożone w leczeniu powikłanie.

Opieka stomatologiczna pacjentów poddawanych napromienianiu tkanek głowy i szyi i/lub chemioterapii wymaga od lekarza dentysty ogromnej wiedzy nie tylko stomatologicznej, ale również ogólnomedycznej, a dobrze prowadzona daje satysfakcję i zawiera się w podstawowej zasadzie etycznej zawodu lekarza *Primum non nocere*.

### Konflikt interesów

Brak konfliktu interesów

### Adres do korespondencji

Łukasz Słowik
Katedra i Klinika Chirurgii Szczękowo-Twarzowej, Uniwersytet Medyczny im. K. Marcinkowskiego w Poznaniu,
ul. Przybyszewskiego 49, Poznań
tel. +48 618691334
lukasz.slowik@ump.edu.pl

### Piśmiennictwo

1. Hadjidakis DJ, Androulakis II: Bone remodeling. Ann N Y Acad Sci 2006; 1092: 385-396.
2. Vieira AE, Repeke CE, Ferreira Junior Sde B et al.: Intramembranous bone healing process subsequent to tooth extraction in mice: micro-computed tomography, histomorphometric and molecular characterization. PLoS One 2015; 10(5): e0128021.
3. Mark AM: What Is MRONJ? For the Patient 2021; 1552(8): 710.
4. Wan JT, Sheeley DM, Somerman MJ et al.: Mitigating osteonecrosis of the jaw (ONJ) through preventive dental care and understanding of risk factors. Bone Resarch 2020; 14(8).
5. Jegoux F, Malard O, Goyenvalle E et al.: Radiation effects on bone healing and reconstruction: interpretation of the literature. Oral Surg Oral Med Oral Pathol Oral Radiol Endod 2010; 109(2): 173-184.
6. Marx RE: Osteoradionecrosis: a new concept of its pathophysiology. J Oral Maxillofac Surg 1983; 41(5): 283-288.
7. Delanian S, Lefaix JL: The radiation-induced fibroatrophic process: therapeutic perspective via the antioxidant pathway. Radiother Oncol 2004; 73(2): 119-131.
8. Lombard T, Neirinckx V, Rogister B et al.: Medication-Related Osteonecrosis of the Jaw: New Insights into Molecular Mechanisms and Cellular Therapeutic Approaches. Stem Cells Int 2016; 2016: 8768162.
9. Mariotti A: Bisphosphonates and osteonecrosis of the jaws. J Dent Educ 2008; 72(8): 919-929.
10. Mallya SM, Tetradis S: Imaging of Radiation- and Medication-Related Osteonecrosis. Radiol Clin North Am 2018; 56(1): 77-89.
11. Davis DD, Hanley ME, Cooper JS: Osteoradionecrosis. 2022, StatPearls Publishing LLC.
12. Chrcanovic BR, Reher P, Sousa, AA et al.: Osteoradionecrosis of the jaws – a current overview. Part 2: dental management and therapeutic options for treatment. Oral and Maxillofacial Surgery 2010; 14: 81-95.
13. Beaumont S, Bhatia N, McDowell L et al.: Timing of dental extractions in patients undergoing radiotherapy and the incidence of osteoradionecrosis: a systematic review and meta-analysis. Br J Oral Maxillofac Surg 2021; 59(5): 511-523.
14. Marx R, Johnson R: Studies in the radiobiology of osteoradionecrosis and their clinical significance. Oral Surg Oral Med Oral Pathol 1987; 64: 379-390.
15. Nabil S, Samman N: Incidence and prevention of osteoradionecrosis after dental extraction in irradiated patients: a systematic review. Int J Oral Maxillofac Surg 2011; 40(3): 229-243.
16. Murdoch-Kinch CA, Zwetchkenbaum S: Dental management of the head and neck cancer patient treated with radiation therapy. Mich J Dent Assoc 2011; 93(7): 28-37.

17. Rahman RA, Ngeow WC, Chai WL et al.: Managing complications of radiation therapy in head and neck cancer patients: Part III. Provision of dentures. Singapore Dental Journal 2007; 28(1): 7-10.
18. Fehm T, Beck V, Banys M et al.: Bisphosphonate-induced osteonecrosis of the jaw (ONJ): Incidence and risk factors in patients with breast cancer and gynecological malignancies. Gynecol Oncol 2009; 112(3): 605-609.
19. Singar S, Parihar AP, Reddy P et al.: Medication-related osteonecrosis of the jaw: A review about etiology, risk factors, pathophysiology, and treatment. J Indian Acad Oral Med Radiol 2020; 32: 50-54.
20. Hoff AO, Toth BB, Altundag K et al.: Frequency and risk factors associated with osteonecrosis of the jaw in cancer patients treated with intravenous bisphosphonates. J Bone Miner Res 2008; 23(6): 826-836.
21. Reich W, Bilkenroth U, Schubert J et al.: Surgical treatment of bisphosphonate-associated osteonecrosis: Prognostic score and long-term results. J Craniomaxillofac Surg 2015; 43(9): 1809-1822.
22. Grisar K, Schol M, Schoenaers J et al.: Osteoradionecrosis and medication-related osteonecrosis of the jaw: similarities and differences. Int J Oral Maxillofac Surg 2016; 45(12): 1592-1599.
23. Khan AA, Morrison A, Hanley DA et al.: International Task Force on Osteonecrosis of the Jaw. Diagnosis and management of osteonecrosis of the jaw: a systematic review and international consensus. J Bone Miner Res 2015; 30(1): 3-23.
24. Lidhar T, Ethunandan A, Ethunandan M: Spontaneous oral ulceration with bone sequestration: its relevance in current clinical practice. Br J Oral Maxillofac Surg 2020; 58(9): e75-e79.
25. Di Fede O, Panzarella V, Mauceri R et al.: The Dental Management of Patients at Risk of Medication-Related Osteonecrosis of the Jaw: New Paradigm of Primary Prevention. Biomed Res Int 2018; 2018: 2684924.
26. Palla B, Burian E, Klecker JR et al.: Systematic review of oral ulceration with bone sequestration. J Craniomaxillofac Surg 2016; 44(3): 257-264.
27. Rekomendacje Grupy Roboczej Polskiego Towarzystwa Stomatologicznego i Narodowego Programu Ochrony Antybiotyków w zakresie stosowania antybiotyków w stomatologii; http://antybiotyki.edu.pl/wp-content/uploads/2019/01/stomatologia-zalecenia-25_01-net.pdf.
28. Bermúdez-Bejarano EB, Serrera-Figallo MA, Gutiérrez-Corrales A et al.: Prophylaxis and antibiotic therapy in management protocols of patients treated with oral and intravenous bisphosphonates. J Clin Exp Dent 2017; 9(1): e141-e149.
29. Shrestha A, Martin C, Burton M et al.: Quality of life versus length of life considerations in cancer patients: A systematic literature review. Psychooncology 2019; 28(7): 1367-1380.
30. Reuther T, Schuster T, Mende U et al.: Osteoradionecrosis of the jaws as a side effect of radiotherapy of head and neck tumour patients – a report of a thirty year retrospective review. Int J Oral Maxillofac Surg 2003; 32(3): 289-295.
31. Sennhenn-Kirchner S, Freund F, Grundmann S et al.: Dental therapy before and after radiotherapy – an evaluation on patients with head and neck malignancies. Clin Oral Investig 2009; 13(2): 157-164.

**nadesłano:**
8.08.2022
**zaakceptowano do druku:**
29.08.2022